Aus der Privatklinik Friederici, Breslau.
Chefarzt: Prof. Dr. A. Tietze.

Das Zungenbein und seine Erkrankungen unter besonderer Berücksichtigung eines Falles von Zungenbeinsarkom.

Inaugural-Dissertation

zur
Erlangung der Doktorwürde
in der
Medizin und Chirurgie
der
Hohen Medizinischen Fakultät
der
Schlesischen Friedrich Wilhelms-Universität
zu
Breslau

vorgelegt von

Hans Schlachetzki,
approb. Arzt
in Breslau.

Breslau 1925
Buchdruckerei „Merkur", Emil Wurst, Breslau 1. Schmiedebrücke 33.

Gedruckt mit Genehmigung der Hohen Medizinischen Fakultät
der Schlesischen Friedrich Wilhelms-Universität zu Breslau.

Berichterstatter: Professor Dr. Küttner.

R. UNIV.
BIBLIOTHEEK
LEIDEN

Bevor ich mich dem eigentlichen Thema zuwende, möchte ich einige Bemerkungen über die Anatomie bezw. topographische Anatomie, die Mechanik und Entwicklungsgeschichte des Zungenbeins vorausschicken.

Mit einem durchschnittlichen Gewicht von 1,22 gr. beim Manne und 0,70 gr. beim Weibe gehört es zu den leichtesten Knochen des menschlichen Körpers überhaupt und ist damit nicht schwerer als etwa die Handwurzelknochen mittlerer Größe oder die Mittelphalangen der Finger und Grundphalangen der Zehen.

Es ist von hufeisenförmiger Gestalt, deren Schenkel sich allmählich verjüngen. Der mittlere Teil besteht aus einer vierseitigen Platte, dem corpus oder basis oss. hyoid., dessen hintere Seite stark ausgehöhlt ist und zur Aufnahme eines hier konstant vorkommenden Schleimbeutels dient, der bursa hyoidea bezw. subhyoidea. Die vordere Fläche ist durch eine transversal und median verlaufende Leiste in 4 Felder geteilt, auf denen Muskeln nach oben und unten ansetzen.

Die beiden Schenkel, die cornua maiora, sind mit dem corpus gelenkig, bindegewebig, knorplig oder knöchern verbunden, während sie am freien Ende in ein mit knorpligem Ueberzug versehenes Köpfchen auslaufen, das mit dem oberen Fortsatze des Schildknorpels artikuliert.

An der Grenze zwischen großem Horn und Basis setzen sich zwei kleinere, nach oben verlaufende, meist knorplige Fortsätze an, die cornua minora. Sie stehen in gleicher Weise wie die cornua maiora mit dem corpus in Verbindung, Zwischen ihnen und dem proc. styloideus breitet sich ein Band aus, das lig. hyostyloideum, das in mehr oder weniger größerer Ausdehnung verknöchern kann, dermaßen, daß proc. styloid. und corn. minor. mitunter durch eine Knochenbrücke ineinander übergehen können.

Es liegt — mit der Convexität nach vorn, während die cornua maiora nach hinten zeigen — zwischen Unterkiefer und Kehlkopf etwa in Höhe des oberen Randes des 4. Halswirbels. Der obere Rand des Zungenbeins dient dem Zungengrund zum Ursprung; am unteren setzen ebenfalls zahlreiche zum Sternum ziehende Muskeln an.

Nach Broesicke ist das Zungenbein der Aufhängeknochen des Kehlkopfes. Bei nicht kontrahierter Muskulatur ist es ziemlich frei beweglich. Bei der Kiefersenkung, die nach Fick durch Contraction der Zungenbeinkiefermuskulatur geschieht, d. h. des geniohyoideus, mylohyoideus nnd digastricus, sind nur noch seitliche Bewegungen möglich, da diese durch Anspannung des digastricus nicht wesentlich beeinträchtigt werden. Kopfdrehungen fixieren nach Henke wohl Kehlkopf und Trachea; die freie Beweglichkeit des Zungenbeins dagegen bleibt erhalten.

An der Bildung des Zungenbeins sind entwicklungsgeschichtlich der 2. und 3. Kiemenbogen beteiligt. Der erste heißt deswegen außer nach seinem Entdecker Reichert auch noch Zungenbeinbogen.

Er ist in 3 Abschnitte gesondert: der oberste, der mit der Labyrinthregion, dem noch knorpligen Felsenbein verschmolzen ist, stellt die Anlage des proc. styloid. dar. Der mittlere entwickelt sich bei vielen Säugetieren zu einem mächtigen Knorpel. Beim Menschen aber macht er eine bindegewebige Umwandlung durch und wird zum Lig. stylo-hyoideum. Aus dem dritten und untersten Abschnitt entsteht das kleine Horn des Zungenbeins. Daß das Lig. stylohyoid. in mehr oder weniger großer Ausdehnung beim Menschen verknorpeln oder verknöchern kann, ist schon oben gesagt.

Aus dem dritten Schlundbogen gehen die großen Zungenbeinhörner hervor. Und zwar nimmt nur ein Teil in der ventralen Strecke an dem Verknorpelungsprozeß teil. Die kleinen und großen Hörner treten nun durch ein median gelegenes, unpaares Knorpelstück miteinander in Verbindung, das einer Copula des Visceralskeletts der Selachier entspricht. Das ist der Zungenbeinkörper.

Diese Entwicklungsvorgänge spielen sich ungefähr vom 3.—5. Foetalmonate ab.

Gegen Ende des Embryonallebens erfolgt dann von verschiedenen Punkten die Verknöcherung des Zungenbeines, bis der endgültige Zustand erreicht ist.

Hier möchte ich einen bemerkenswerten Fall anschließen, den Guthrie in der Laryngological Section of Royal Society of Medicine am 3. 3. 16 vorstellte.

Das Radiogramm des 50jährigen Mannes zeigte eine Kette von Knochen, die einen vollständigen Zungenbeinbogen darstellt und sich aus dem Basihyal (Zungenbeinkörper), Keratohyal (kleines Zungenbeinhorn), Epihyal (sonst Lig. stylohoid.) und Stylohyal (proc. styl.) zusammensetzte, wie er sich ähnlich normalerweise beim Hunde findet.

Interessant ist noch dabei das gleichzeitige Bestehen eines Carcinoms des oberen Oesophagusendes mit dieser Hemmungsmissbildung, ein sicherlich nicht zufälliges Znsammentreffen, das als ein neuer Beitrag zu Gohnheims Theorie für die Entwicklung der Neoplasmen aus liegengebliebenen oder versprengten Embryonalkeimen verwertet werden kann.

Nun zu den Erkrankungen des Zungenbeins.

Sie gehören zu den seltensten Affektionen, die ein Organ bezw. Knochen des menschlichen Körpers treffen. Mag es sich um Tuberkulose oder Lues, benigne oder maligne Tumoren handeln oder um schon an sich wenig häufige Erkrankungen wie die Aktinomykose, immer finden sich in der Literatur von allen nur vereinzelte Fälle. Bei der Kleinheit des Organes ist das ja auch nichts Verwunderliches.

Zu einem großen Teil sind sie schon in den Arbeiten von Luxemburg und Winslow zusammenfassend abgehandelt worden.

Am meisten bekannt und am häufigsten kommen noch die traumatischen Erkrankungen des Zungenbeins vor, insbesondere Frakturen und Luxationen bezw. Subluxationen oder Dislocationen, wie man sie auch nennen will.

Die Frakturen, die der Kliniker zu sehen bekommt, sind meistens durch direkte Gewalt entstanden: durch Würgen, dadurch, daß mit Daumen und Zeigefinger die beiden großen Hörner mit großer Gewalt und Schnelligkeit zusammengepreßt werden, oder durch Stoß oder Schlag isoliert gegen das Zungenbein (Sherman) oder durch Ueberfahren, wobei dann gleichzeitig Kehlkopf oder Unterkiefer mitfrakturieren können. (Fälle von Campbell, — der bis 1894 außer dem eigenen noch 25 Fälle aus der englischen Literatur zusammengetragen hat — Ramsden, Davis, Platt).

Fast ausschließlich frakturieren nur die großen Hörner, entweder einzeln — in der Regel — oder beide. Sehr selten kommt es zum Bruch des Corpus.

Einen solchen Fall stellte Navis am 4. II. 1910 in der Laryngological Section of Royal Society of Medicine vor:

Einem 63jährigen Manne war das Rad eines schweren Wagens über den Hals gegangen. Es bestanden sofort große Schmerzen beim Schlucken. Larynx und Rachen zeigten keine Besonderheiten. Mittels Röntgenstrahlen konnte man eine Fraktur des Zungenbeinkörpers nachweisen.

Symptomatisch sind vorhanden: Schluckbeschwerden leichteren oder schwereren Grades (dysphagia Valsalvae), Schmerzen beim Sprechen, Husten, Heiserkeit, Schmerzen beim Herausstrecken oder bei Bewegungen

der Zunge, eventuell Blutungen aus dem Munde, sobald die Bruchstücke die Rachenschleimhaut verletzt haben. Abnorme Beweglichkeit der Bruchstücke, die leicht nach oben und innen gedrängt sind, Crepitation und Schwellung — also die klassischen Zeichen einer Fraktur — sind nachweisbar.

Subjektiv vernimmt der Verletzte zuweilen ein spontan knackendes Geräusch an der Stelle des Zungenbeins.

Prognostisch errechnet Platt für Zungenbeinfrakturen einen Sterblichkeitsprozentsatz von 50 %, für Brüche des Kehlkopfknorpels einen solchen von 76-80 %, für die des Ringknorpels 100 %.

Mir liegt leider nur ein Referat über Platt's Arbeit vor. Ich kann also nicht beurteilen, unter welchen Voraussetzungen oder Bedingungen dieser Satz errechnet worden ist. Jedenfalls erscheint diese hohe Mortalitätszilfer für Zungenbeinfrakturen nicht recht erklärlich, falls nicht noch Verletzungen des Kehlkopfes oder der großen Gefäße stattgefunden haben; stellt doch Winslow die Prognose für derartige Verletzungen günstig. Auch die große Zahl alter, verheilter Zungenbeinfrakturen, die man bei Selbstmördern findet, will nicht recht dazu passen. Außerdem wandte Vallas in 10 Fällen gefahrlos ohne voraufgehende oder nachfolgende Tracheotomie die transhyoidale Osteotomie an, um die Zungenbasis zugänglich zu machen.

Im Gegenteil heilen diese Frakturen auch ohne Therapie ohne nennenswerten Schaden, wie der Fall von Campbell und der von Noble zeigen, bei dem nur wegen eines lästigen Fremdkörpergefühls das fibrös angeheilte große Horn entfernt wurde. In Cambell's Fall war schon nach einer Woche ohne besondere Therapie fibröse Vereinigung der Bruchenden eingetreten. Nach 3 Wochen waren überhaupt alle Symtome verschwunden.

Die Therapie, falls eine solche überhaupt in dem Maße für zweckmäßig erachtet wird, besteht nach Winslow in Ruhigstellung des Kopfes in Beuge- oder Streckstellung mittels Krawatte und Ernährung durch den Schlauch. Doch sollte man dabei m. E. durch Wahl eines nicht zu dicken Schlauches und Cocainisierung der Rachenschleimhaut den Würg- und Brechreflex möglichst zu vermeiden suchen, um ein glattes und ungestörtes Einführen des Schlauches zu ermöglichen.

Da außerdem stets mit dem Eintritt eines Glottisoedems gerechnet werden muß, sollte man auch auf die Notwendigkeit der Tracheotomie gefaßt und dementsprechend vorbereitet sein.

Zuletzt käme eventuell noch Naht in Frage.

Von weit größerem Interesse sind Zungenbeinverletzungen für den gerichtlichen Mediziner bezw. Pathologen. Es mag hier — der Vollständigkeit wegen — kurz auf sie eingegangen sein.

Sie finden sich sehr häufig — in 19 % der Fälle — unter den Halsverletzungen Erhängter. Auch hier handelt es sich nicht um Corpusfrakturen, die im Material des Berliner Instituts nicht ein einziges Mal festgestellt wurden, sondern ebenfalls nur um Brüche der großen Hörner. 50 mal war — im Material des Berliner gerichtsärztlichen Instituts — ein großes Horn, 1 mal ein kleines, 13 mal waren beide großen Hörner frakturiert.

Die Frakturierung erfolgt hier nicht wie oben durch direkte Gewalt, sondern nach Hammler dadurch, daß durch das Strangulationswerkzeug das Lig. hyothyreoideum an die Wirbelsäule herangepreßt und in seinen seitlichen Partien gezerrt wird, sodaß Hörner und Schildknorpelfortsätze — die letzteren weit häufiger in 50 % der Fälle — entweder einzeln, das ist die Regel, oder zu mehreren abreißen, zumal wenn bei höherem Alter, aber auch bei jüngeren Personen vorkommend, Verknöcherung und asbestartige Degeneration die Brüchigkeit erhöht haben.

Recht oft wurden alte verheilte Frakturen festgestellt, die geradezu als Criterien eines früher erfolgten, aber aus irgend welchen Gründen mißglückten Selbstmordversuches angesehen wurden.

Das Ueberwiegen der Schildknorpelabrisse gegenüber denen der großen Hörner hat wohl seinen Grund in der spangenartigen Form, in der relativen Beweglichkeit und Elastizität des Zungenbeins, Umstände, die beim Anpressen des Lig. hyothyreodium an die Wirbelsäule durch Nachgeben die Frakturierung besser verhütet als die größere Starrheit und Fixation des Schildknorpels es ermöglicht.

Das erklärt auch das Ueberwiegen der Infraktionen des Zungenbeins, im Berliner Material 4 mal festgestellt gegenüber 2 mal von denen der Schildknorpelfortsätze. 2 mal fanden sich Infraktionen an einem der beiden Zungenbeinhörner, einmal an beiden gleichzeitig und 1 mal am Zungenbeinkörper.

Eigenartig sind die sog. Subluxationen des Zungenbeines.

Hazlehurst führt außer einem eigenen noch 10 andere genügend sichergestellte Fälle an.

Es handelt sich hierbei um Verschiebungen und Lockerungen zwischen großem Horn und Körper, die ja nur knorplig miteinander verbunden zu sein pflegen, oder um solche in dem kleinen Gelenk zwischen Köpfchen des großen Horns und oberen Fortsatz des Schildknorpels.

Die Patienten können plötzlich schlecht oder gar nicht mehr schlucken und haben erhebliche Schmerzen. Manchmal ist eine deutliche Hervorwölbung fühlbar. In 2 Fällen trat Dyspnoe ein. Laryngoskopisch war nichts Besonderes zu bemerken.

Die Subluxation kann sich nach Stunden oder Tagen zurückbilden, wenn sie nicht reponiert wird. Bisweilen geschieht die Reposition mit einem deutlichen Schnappen.

Manchmal tritt die Subluxation zeitweise wieder auf, dann lernen die Patienten sehr bald mit einem bestimmten Griff zu reponieren. Eigentümlicherweise waren von den 11 Patienten 3 Aerzte.

Im Anschluß hieran möchte ich noch eines Falles von Elefantiasis ossea des Zungenbeins Erwähnung tun, über den Brown in der englischen Literatur berichtete. Daneben bestand noch dieselbe Erkrankung des Unterkiefers.

Der Häufigkeit nach an zweiter Stelle kommen die entzündlichen Erkrankungen des Zungenbeins. Auch bei ihnen kann man zwischen akuten und chronischen unterscheiden.

Zu den ersteren gehören 3 Fälle von akuter Osteomyelitis, die von Stetter, Luxembourg und Kahler als Fälle von primären Zungenbeinabscess bezw. acuter, traumatischer Periostitis beschrieben worden sind.

Mit Lotsch möchte auch ich alle 3 Fälle für akute Osteomyelitis ansehen, Die Gründe Lotsch's, daß der schon an sich sehr geringe nnd durch die zahlreichen Muskelansätze noch mehr verringerte Periostüberzug des Zungenbeins eine Periostitis unwahrscheinlich mache, daß andererseits erfahrungsgemäß eine traumatische Periostitis mit Ausgang in subperiostale Abscedierung und Durchbruch in die umgebenden Weichteile zum mindesten etwas recht seltenes und es drittens in allen Fällen zur Sequesterbildung gekommen sei, erscheinen durchaus stichhaltig.

Auch die Angabe des Traumas — im Falle Luxembourgs wurde es außerdem nur als wahrscheinlich angenommen — braucht durchaus nicht dagegen zu sprechen, kann im Gegenteil durch Schaffung eines locus minoris resistentiae die Ansiedlung der Entzündungserreger nur begünstigen.

Als Eingangspforte würde dann in Stetters Fall die voraufgegangene Otitis acuta externa, bei Luxembourg die Angabe einer „Eiterpustel“ am

Halse passen, von denen aus die haematogene bezw. lymphogene Verschleppung der Entzündungserreger erfolgt wäre.

Außer den Zeichen eines heißen Abscesses fanden sich symptomatisch noch vor: Schmerzen beim Schlucken und bei Bewegungen, besonders Herausstrecken der Zunge und in einem Falle Atemnot bei starker Beeinträchtigung des Allgemeinzustandes.

Incision und Entfernung der Sequester führten zur raschen Heilung. In allen Fällen war das große Horn beteiligt.

Diesen 3 Fällen von acuter Osteomyelitis schließt sich ein solcher von chronischer an, den Lotsch ausführlich beschrieben hat.

Hier erstreckte sich die Knocheneiterung, die im Anschluss an eine Grippe auftrat, über 2 Jahre, zuletzt unter erheblicher Störung des Allgemeinbefindens. Erst nach Entfernung des völlig sequestrierten großen Horns erfolgt schneller Schluss der jahrelang bestehenden Fistel und schnelle Heilung.

Schmerzen und Schluckbeschwerden waren in diesem Falle auffallend gering.

Eine Tuberkulose lehnt Lotsch wegen negativem Pirquet ab.

Das Bild der Zungenbeinosteomyelitis ähnelt einer Mundbodenphlegmone, nur mit dem Unterschiede, daß der Mundboden bei ihr wenig oder gar nicht infiltriert ist. Die Annahme einer atypisch, in besonderer Weise verlaufenden Mundbodenphlegmone lehnen alle Verfasser ab.

In allen Fällen ist die Diagnose einer Beteiligung des Zungenbeines wohl erst bei der Operation aus der Bildung des Sequesters gestellt worden, ebenso wie in dem Falle von Zungenbeintuberkulose, den Ullmann 1898 veröffentlichte,

Ein incidierter kalter Absceß am Halse zeigte eine jeder Behandlung trotzende Fistel, bis nach über 2 Jahre langem Bestehen die Freilegung des Zungenbeines dessen Beteiligung offenbarte. Es wurde nun das ganze Zungenbein entfernt unter Durchschneidung aller Muskelansätze oben und unten und unter Schonung der Rachenschleimhaut.

Bemerkenswert und lehrreich ist der Fall auch insofern, als sich trotz totaler Exstirpation des Zungenbeines keinerlei Störungen von Seiten des Kehlkopfes zeigten, dessen Aufhängeknochen ja das Zungenbein sein sollte. Ebenso erwies sich die Befürchtung als grundlos, daß der Zungengrund nach Durchschneidung so vieler Muskeln zurücksinken würde. Wenn sich der Patient auch in den ersten Tagen verschluckte, lernte er doch bald normales Schlucken.

Einen zweiten Fall von Zungenbeintuberkulose stellte Laurens in der Societé de Laryngologie, d' Otologie et de Rhinologie de Paris am 12. 2. 09 vor.

Es hatte sich ein vom Zungenbein ausgehender kalter Abscess gebildet, der klinisch eine Schleimcyste vortäuschte und die regio thyrechyoidea sowie die Vorderfläche der Schilddrüse einnahm.

Relativ häufig sind luetische Erkrankungen des Zungenbeins.

Elliot schilderte als erster in der englisch-amerikanischen Literatur einen Befund bei 5 Syphilitikern, die über starke Schmerzen beim Schlucken, Sprechen oder bestimmten Bewegungen des Kopfes oder Nackens klagten. Die Ursache waren ein oder mehrere periostale Knoten des Zungenbeins, die isoliert oder zusammen mit einer Chondritis laryngea bestanden. Einen weiteren Fall von Lues des Zungenbeins lieferte Hajek.

Ueber einen einzigen Fall von Aktinomykose des Zungenbeins berichtet uns Halter.

Tilmann operierte einen 47jährigen Mann, der eine schon früher incidierte, in der Zungenbeingegend gelegene Geschwulst aufwies, die zur Zeit noch eine Fistelöffnung zeigte. Es fanden sich 3 aktinomykotische Herde, — einer hinter dem Zungenbein, einer in der Substanz, der dritte

an der Außenseite — deren ausgedehnte Ausräumung zur raschen Heilung führte.

Vollends zu den größten Seltenheiten gehören Tumoren des Zungenbeins.

In 3 Statistiken, der ältesten von der Züricher Klinik Billroths, der zweiten von Gurlt und zuletzt der von Williams aus Londoner Spitälern fand sich unter 558 + 16637 + 15481 (also insgesamt 32676) Fällen von Neubildungen kein einziger von Lokalisation am Zungenbein.

Winslow verfügt — außer seinem eigenen — noch über 5 Fälle von Zungenbeintumoren, gutartiger und bösartiger Natur.

Den ersten Fall von ihnen überhaupt, der damals mit Recht als ein Unicum bezeichnet wurde, veröffentlichte F. Böckel 1862 in der „Gazette de Strassburg".

Es handelte sich um ein ca. 2 faustegroßes, cystisch entartetes Enchondrom, dem Spisharny 1891 ein zweites hinzufügt, das schleimig entartet war.

Der erste Fall kam infolge zweimaliger Nachblutung aus Carotis externa und communis ad exitum; der zweite genas. In beiden Fällen hatte sich der Tumor vom rechten großen Horn aus entwickelt.

Der Ausgangspunkt für das Chondrom ist nicht der Knorpel, der sich normalerweise zwischen großem Horn und Zungenbeinkörper und als leichter Gelenküberzug auf dem Köpfchen des großen Horns findet, sondern wie schon Virchow und Müller und bestimmter Cohnheim betonen, die Knochensubstanz der Diaphyse bezw. die in dem vollständig entwickelten Knochen liegengebliebenen Embryonalkeime.

Spisharny nimmt an, daß sich im Falle Böckel der Tumor von der Außenseite, in seinem von der Innenseite des großen Horns entwickelte und schließt das aus der Richtung des Wachstums, Entwicklung der Beschwerden und den topographischen Beziehungen zur Umgebung.

Weiterhin gehört hierher noch ein Fall von Osteom des Zungenbeins, das von Warren mit Erfolg exstirpiert wurde.

Von malignen primären Tumoren führt Winslow zwei Fälle von Sarkom an.

Bei dem einen handelte es sich um ein Rund- und Spindellzellensarkom. Der von Dawborn operierte Patient genas.

In dem zweiten Falle, der von Winslow operiert wurde, lautete die Diagnose Rundzellensarkom. Der Tumor war schon sehr weit in die Umgebung hineingewuchert und hatte teilweise schon den Kehlkopf zerstört, sodaß dieser mitentfernt werden mußte.

Der Erfolg war auch dementsprechend. Acht Wochen nach der Operation kam der Kranke an ausgedehnten Metastasen in Lunge und Leber, sowie in Bronchial- und Mesenterialdrüsen ad exitum.

Eine dritte bösartige Geschwulst beschreibt Gibb. Ueber seine histologische Natur konnten leider keine Angaben gemacht werden, da das tödliche Ende sehr rasch eintrat, ohne daß es zur Operation kam, und eine Obduktion oder Probeexcision nicht stattfand.

Ihnen möchte ich meinen Fall anschließen, der von Tietze operiert wurde.

Ich gebe zunächst kurz die Krankengeschichte wieder:

Der Patient stammt aus der Grafschaft Glatz, ist Fabrikbesitzer und am 18. 4. 78 geboren, zur Zeit der Krankenhausaufnahme, die am 5. 11. 24 erfolgte, also 46½ Jahr alt.

Die Familienanamnese bietet keine Besonderheiten.

Ueber die Entwicklung des Tumors gibt Patient an, daß er Mitte November 1923 eine schmerzlose Geschwulst oberhalb des Kehlkopfes bemerkte, die in einigen Tagen zu Bohnengröße anwuchs. Vom Hausarzt wurde er zu einem Spezialisten für Ohren-, Nasen- und Halskranke ge-

schickt, der den Tumor seiner raschen Entstehungsart nach als ein Hygrom des Zungenbeinschleimbeutels ansprach. Gegen Ende Februar 1924 war der Tumor sehr viel größer und härter geworden. Eine Probepunktion ergab zunächst eine dicke, harte Schale, dann etwas weicheres Gewebe, nirgends Flüssigkeit.

Da der Tumor noch etwas größer wurde, nachdem er eine Zeit lang einen Stillstand im Wachstum gezeigt hatte, wurde der Patient Ende Oktober 1924 vom Rhinologen dem Chirurgen überwiesen.

Hier bot sich folgender Befund:

Großer, kräftiger, gesund aussehender Patient. An allen Organen des Körpers findet sich kein krankhafter Befund: Pupillen reagieren normal; Herz, Lungen, Abdomen sind ohne Besonderheiten.

Im Urin kein Albumen, kein Saccharum. Lokalbefund am Hals: (vgl. hierzu die beiden Lichtbilder).



Unterhalb des Kinns sitzt eine über gänseeigroße, harte, derbe, gut verschiebliche Geschwulst, die nach hinten zu leicht mit der Unterlage, anscheinend dem Zungenbein, verwachsen erscheint. Eine Kompression der Trachea besteht nicht. Die Angabe über die Verschieblichkeit ist so aufzufassen, daß der Tumor mit seiner Unterlage, d. h. dem Zungenbein, im ganzen gut verschieblich ist; für sich allein läßt er sich nicht bewegen. Auch beim Schlucken bleibt er unbeweglich.

Der Tumor besitzt eine harte Schale, anscheinend Kalk- oder Knochenschale, in der sich einige weichere Stellen durchtasten lassen.

Infolge seiner Größe und Fixierung macht er eine feinere Palpation nach der Tiefe zu unmöglich. Die Haut über dem Tumor ist unverändert und gut verschieblich.

Der Mundboden ist ebenfalls nicht verändert, die Sprache nicht gestört.

Drüsenschwellungen finden sich nicht.

Laryngoskopisch und röntgenologisch wurde der Patient nicht untersucht. Es ist jedoch anzunehmen, daß auch diese Untersuchungsmethoden keine wesentlichen, die Diagnose beeinflussenden Veränderungen ergeben hätten.

Eine Probeexcision fand ebenso nicht statt.

Es wurde die Diagnose auf versprengte Zungenbeinstruma gestellt.

Am 7. 11. 24 fand die Operation in Lokalanaesthesie statt. Operateur: Prof. Tietze.

Nach Medianschnitt über die Höhe des Tumors hinweg ergab sich ein Tumor, der mit dem Kehlkopf nur leicht, mit den kurzen Halsmuskeln dagegen fest verwachsen war. Er ließ sich im ganzen schlecht abpräparieren.

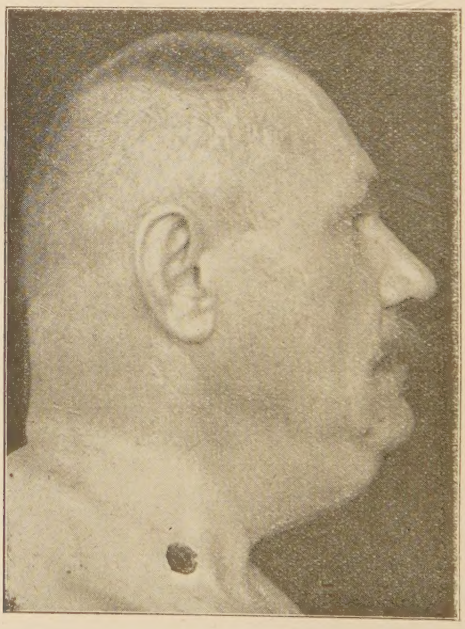

Schließlich ergab es sich, daß er mit dem Zungenbein in innigstem Zusammenhang stand. Er mußte gekappt werden, und dann erst konnte man ihn mit einem Teile des Zungenbeins entfernen.

Der Parynx wurde nicht eröffnet.

Beim Präparieren des Tumors war man an einer Stelle in ihn hineingeraten; es quoll ein Gewebe hervor, das ganz wie Strumagewebe aussah.

Im übrigen ging die Operation glatt und ohne Zwischenfälle von statten.

Der weitere Krankheitsverlauf gestaltete sich vollkommen aseptisch. Der Patient blieb dauernd temperaturfrei. In der 2. Nacht p. op. hatte Patient starke Atemnot, — offenbar Glottisoedem — die sich 2 Wochen p. op. noch einmal leichter einstellte. Dabei wurde auch laryngoskopisch die Diagnose Glottisoedem gestellt. Zur vorgesehenen Tracheotomie kam es indessen nicht.

Zwei Tage p. op. gab Patient an, daß er eine Erleichterung insofern fühle, als es an beiden Seiten des Halses nicht mehr so spanne. Am nächsten Tage vermochte er dann etwas Eis zu schlucken, nach weiteren 5 Tagen auch feste Speisen.

Durch tägliches Inhalieren, Codein- bezw. Paracodeingaben wurde der Heilprozeß noch erleichtert und beschleunigt.

Die Nähte wurden am 3. Tage gezogen; die Wunde sah aseptisch aus. Doch gestaltete sich die Heilung dadurch etwas langwieriger, daß eine offengebliebene Wundstelle ständig eine trüb-seröse Flüssigkeit sezernierte und eine nach oben hinten verlaufende, ca. 3 cm tiefe Wundhöhle trotz täglichen Saugens keine Neigung zum Schluß zeigte. Erst nach Spaltung der Wundstelle schloß sich die Höhle, sodaß der Patient am 6. 12. 24 fast geheilt, nur mit einer ca. 1 cm tiefen, geringfügig sezernierenden Fistel entlassen werden konnte. Schluck- oder Atembeschwerden bestanden nicht.

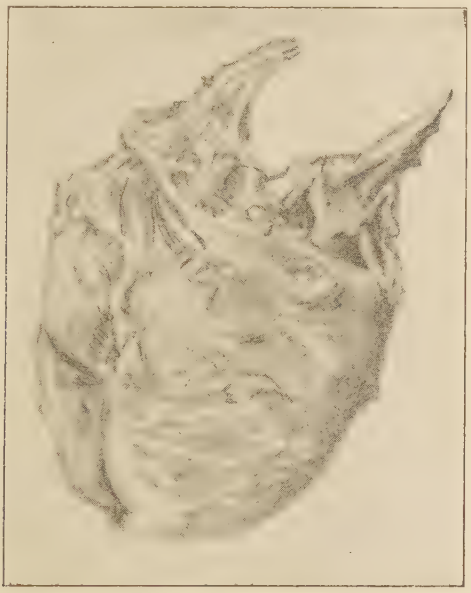

Bei einer Mitte Mai 1925 erfolgten Nachuntersuchung stellte sich Patient in bestem Wohlbefinden vor. Schlucken und Sprache waren unbehindert und normal, die Operationswunde gut vernarbt und reaktionslos. Die Palpation des Halses ergab keinerlei Anhaltspunkte für ein Rezidiv. Drüsenschwellungen waren nicht vorhanden. Bis jetzt konnte man also mit dem Erfolg der Operation zufrieden sein.

Das exstirpierte Präparat zeigt makroskopisch einen Tumor von ovaler, fast herzförmiger Gestalt von der Größe einer Knabenfaust (vgl. hierzu die etwas verkleinerte Zeichnung.) Er mißt in seinem größten Längsdurchmesser 6,5 cm, im Querdurchmesser 6 cm bei mit Alkohol konserviertem Präparate, das gegenüber dem frischen etwas geschrumpft erscheint. An der Basis ist der Tumor am dicksten — er mißt hier 5 cm — und verjüngt sich ein wenig nach der Spitze zu. Die Basis läuft hufeisenförmig in zwei harten Schenkeln aus, den beiden resecierten Zungenbeinhörnern.

Der Tumor ist von einer festen, ziemlich dicken Bindegewebskapsel umgeben, die nur auf seiner Rückseite an mehreren Stellen durchbrochen ist. Im ganzen ist er von ziemlich harter Consistenz, besonders aber an der Basis, an der er sich beinahe knöchern anfühlt. Doch finden sich auch — vornehmlich in den zentralen Teilen — weichere Stellen.

Auf dem Schnitt — daß Präparat wurde nur eingeschnitten, um Material zur histologischen Untersuchung zu gewinnen und es sonst in einem Stück zu erhalten — zeigt sich ein muskelähnliches, wenig charakteristisches Gewebe. Auf die Bindegewebskapsel folgt anscheinend eine sehr dünne, knorplig aussehende Schale, die ebenfalls palpatorisch in den zentralen Teilen auf der Vorderfläche an manchen Stellen durchbrochen erscheint. Der Zungenbeinkörper ist auch auf dem Schnitt nicht nachweisbar.

Es ist unmöglich festzustellen, von welchem Teile des Zungenbeins der Tumor seinen Ausgang nahm. Ich nehme an vom Zungenbeinkörper und zwar von seiner Vorderfläche, da die beiden Hörner unversehrt sind und sich der Tumor ständig auf der Medianlinie nach dem Kinn und symmetrisch nach den Seiten entwickelt hat.

Von dem Tumor wurde auch ein Röntgenphotogramm hergestellt. (Obige Abbildung.) Auf ihr erscheint er stark im Längsdurchmesser zusammengedrückt, doch ist er in seiner Gestalt und Begrenzung ganz gut wiederzuerkennen.

Sehr deutlich heben sich die beiden Zungenhörner ab, besonders das rechte. Im übrigen ist er zusammengesetzt aus teils helleren, teils dunkleren Flecken, die ohne Grenze allmählich ineinander übergehen. Daneben findet sich namentlich in den dunkleren Partien ein Netzwerk mehr oder weniger feiner und dunkler Streifen. Der Zungenbeinkörper ist nicht nachweisbar.

Es ist demnach anzunehmen, daß der Tumor nicht aus einer einzigen homogenen Masse besteht. Die schwach verschatteten Teile, die auch den Hauptanteil des Röntgenbildes ausmachen, scheinen die Grundsubstanz zu sein. Die helleren könnte man als Erweichungen bezw. degenerierte Tumormassen, das feine Netzwerk als Einlagerungen stärker Schatten gebender Substanzen wie Knorpel, Knochen oder Kalk deuten.

Zur histologischen Untersuchung wurden 2 keilförmige Stücke aus der Spitze und der Basis auf der Grenze zwischen Tumor und großem Horn entnommen. Sie ergab folgenden Befund:

Am Rand des Präparates finden sich in längeren Zügen quergestreifte Muskelfasern; sie lassen an weiten Stellen viel Quer- und Schrägschnitte durch die Muskelbündel erkennen. Zwischen diesen zeigen sich feine Bindegewebszüge, teils als schmale Fasern, teils zu größeren fibrösen Strängen vereinigt. Außerdem trifft man sowohl Arterien wie Venen in verschiedener Stärke, die sowohl an der Muskulatur sowie auch an der Innenhaut keine Schädigungen erkennen lassen. Vielmehr ist der Epithelbelag der Intima durchweg sehr gut erhalten; um so schwerer dagegen ist die Muskulatur verändert.

Bei Benutzung stärkerer Vergrößerung erkennt man nämlich, daß der größte Teil der Muskelfasern nicht bloß mangelhafte undeutliche Querstreifung besitzt, sondern daß das Parenchym selbst hochgradig geschädigt ist. Zunächst sind die Kerne nur selten noch erhalten. Es finden sich selbst größere Muskelbündel, die nirgends Kerne erkennen lassen, während sie am Perimysium wie am Zwischengewebe noch gut erkennbar sind. Außerdem weisen die Muskelbündel vielfach Lücken auf, die öfters so hochgradig sind, daß siebartige Durchlöcherungen auftreten, ja selbst im Bereich stärkerer Bündel ist so hochgradiger Schwund der Fasern erfolgt, daß eigentlich nur an der Peripherie der Zusammenhang aufrechterhalten ist, während im übrigen große Bezirke des Quer- oder Schrägschnittes vollkommen leer erscheinen. Andere Muskelbündel sind „aufgefasert", der Zusammenhang der Fibrillen gelöst, sodaß sie „pinselartig" aufgelockert erscheinen. Nicht selten hat dieser Prozeß derartig um sich gegriffen, daß man innerhalb der bindegewebigen Hülle des Muskelschlauches bloß noch sehr spärliche Fragmente von Muskelsubstanz finden kann.

Zwischen den verschiedenen Stadien, die soeben geschildert wurden, bestehen mancherlei Uebergänge, doch sind die Partieen in der Mehrzahl, die sich durch weitgehenden Untergang der Muskelsubstanz auszeichnen. Gerade diese nehmen rasch zu an Zahl und Intensität, je mehr man sich den inneren Lagen des Muskels nähert. Hier begegnen wir aber noch weiteren Veränderungen und zwar in folgender Weise:

Zunächst sind die degenerierten Muskelelemente weit auseinandergedrängt, vielfach völlig isoliert, durch mangelhafte Anordnung kleiner, gleichartiger, runder Zellen, die im Aussehen und in der Färbung sowie dem übrigen Verhalten große Uebereinstimmung zeigen mit Lymphocyten. Diese bilden breite, vielverzweigte Streifen und Züge, die nach allen Richtungen zwischen die Fasern eindringen. Außerdem zeigen sich braungelbe, auch schwärzliche Klumpen und Zellen oder auch feine Körner, teils zwischen jenen Rundzellen eingestreut, teils völlig isoliert in großen Haufen zusammengelagert in der Nähe feiner Blutgefäße, die z. T. von ihnen gänzlich umlagert sind. Bei der weiteren Untersuchung habe ich mich überzeugen können, daß es sich hier um Blutpigment handelt, das gerade in dieser Zone sehr reichlich auftritt, während es später bedeutend spärlicher oder ganz vereinzelt wird.

Auf diese Partieen folgt ein breiter, aus derben Bindegewebsfasern zusammengesetzter Streifen, der gewissermaßen die Grenze zwischen Muskel und Tumor bedeutet, diese kapselartig umhüllt und hier eingesprengt jene lymphoiden Zellen sowie die eben erwähnten Farbstoffpartikel zeigt.

In der Tat erblickt man jetzt an der Innenfläche dieser Bindegewebslagen eine Neubildung, sehr verschiedenartig gestaltet, sodaß die einzelnen Gewebsteile getrennt beschrieben werden müssen. Von dem Kapselstreifen erheben sich Bindegewebsausläufer, oft vielverzweigt, von sehr verschiedener Breite, an der Basis mit reichlichen Kernen, wogegen die

höheren Abschnitte überleiten in ein mit Eosin rosa gefärbtes homogenes Gewebe. das unregelmäßig verästelte Stangen darstellt. Diese lassen an den Randpartieen feine, bläuliche Linien erkennen, während im Innern Zellen auftreten, die in zackig begrenzten Hohlräumen eingelagert sind. An den Rändern sieht man außerdem noch reihenweise gelagerte große polygonale Zellen in einschichtiger Lage.

Andere Stellen des Präparates zeigen hier tiefe, dunkelblau gefärbte, korallenartig verästelte Gebilde und es zeigt sich immer deutlicher, daß die bindegewebige Hülle des Tumors überleitet in osteoides Gewebe, daß dieses ferner Kalksalze aufgenommen hat und somit die Vorstufe zu Knochengewebe darstellt. Die Zellen am Rande glaube ich als Osteoblasten deuten zu müssen, um so mehr, als schließlich ein Uebergang in deutlich ausgesprochenes Knochengewebe mehrfach unverkennbar ist.

In der nächsten Umgebung dieses teils vorgebildeten, teils mehr oder weniger vollendeten Knochengewebes sieht man nun zwei verschiedene Zellarten: einmal Spindelzellen von wechselnder Länge, dicht zusammengedrängt um jene bestimmte Anordnung, in kompakten Haufen auftretend. Eingestreut in diese Zellmassen finden sich nun auffallend große Zellen, die über ganz enorme Zahlen von Kernen verfügen, in ihrem Aussehen sehr wechselvoll sich verhalten, teils kugelig, teils oval, spindelförmig oder polygonal mit Ausläufern verschiedener Länge und Stärke, sodaß es kaum gelingt, zwei auch nur einigermaßen übereinstimmende Zellformen zu entdecken; sie finden sich so reichlich, daß sie bei der schwachen Vergrößerung das Bild fast vollkommen beherrschen und die Spindelzellen, die anscheinend das Grundgewebe darstellen, ganz im Hintergrund bleiben. Erst die starke Vergrößerung zeigt das eben geschilderte gegenseitige Verhältnis beider Zellformen. Diese Mannigfaltigkeit ist aber nicht bloß bezüglich der Form und Größe vorhanden, sie wird noch deutlicher, sobald man bei stärkerer Vergrößerung untersucht. Jetzt zeigen Zelleibprotoplasma und Kern Körnung, außerdem aber feine punktförmige Lücken, teils isoliert, teils dicht zusammenhängend, sodaß Netzwerke und Maschen verschiedener Größe entstehen, deren Ränder teils äußerst feine, kaum wahrnehmbare Fäden bilden, teils breitere Streifen darstellen, sodaß hier eine siebartige Durchlöcherung des Zellkörpers besteht. Dabei sind die Kerne in solchen Fällen oft unbeteiligt. Andere Zellen dagegen zeigen, daß hauptsächlich letztere schwer geschädigt sind, indem sie nicht mehr die bläschenförmige Gestalt, sondern sehr unregelmäßig gestaltete, verzerrte, zackige Formen annehmen, sowie auch die Kernkörperchen vielfach verloren sind. Außerdem treten auch noch Lücken im Kern selbst auf. Einzelne Kerne werden auffallend groß, blasenförmig aufgetrieben, andere wieder sind zerklüftet, zerbröckelt, sodaß alle erdenkbaren Formen, die uns in der Pathologie der Kerndegeneration entgegentreten, hier auffallend häufig beobachtet werden. Nicht selten sind Leib und Kern der Zelle geschädigt, sodaß manchmal große Defekte an diesen auftreten und nur noch die äußere Hülle oder die Randpartien erhalten bleiben.

Diese Veränderungen sind ganz regellos verteilt im Präparat, nicht etwa auf einen bestimmten Bezirk beschränkt; außerdem finden sich sehr zartwandige — direkt an Capillaren erinnernde — Blutgefäße, die nicht bloß durch die Menge, sondern auch durch die starke Ausdehnung der Gefäße auffallen. Nirgends ist jedoch der Tumor von größeren Arterien oder Venen durchzogen. Dagegen beobachtet man öfters Zerstörung der Gefäßwand mit ausgedehnten Blutergüssen.

Daselbst ist das Tumorgewebe vielfach getrennt. Man sieht weite und sehr unregelmäßig begrenzte Lücken, die mit frischem Blut ausgefüllt sind. Zuweilen auch erkennt man dort innerhalb der Blutmassen Bruchstücke des Geschwulstgewebes, und zwar inselartig eingelagert Haufen der

eben geschilderten Riesenzellen, daneben auch Fragmente des aus Spindelzellen aufgebauten Stromas, die mehr oder weniger in ihren Strukturen noch gut erhalten sind. An anderen Stellen dagegen finden sich Blutergüsse, die unverkennbar älteren Datums sind, reichlich Fibrinfäden oder Fibrinmassen in Klumpen aufweisend. Auch in diesem Präparat begegnet man Bröckeln von Geschwulstgewebe, die vielfach schon degeneriert sind. Schließlich sieht man auch noch solche Partieen, bei denen bereits Nekrose des Geschwulstgewebes eingetreten ist.

Nach dem vorliegenden Befunde handelt es sich also um eine Neubildung, die aus zwei Zellformen besteht: einmal aus unregelmäßigen Spindelzellen, zweitens aus Riesenzellen mit weitgehendster Polymorphie. Außerdem sieht man sowohl an der fibrösen Kapsel des Gewächses wie auch in dessen zentralen Partien osteoides Gewebe mit Uebergängen in Knochenspangen, die nicht immer das Bild des normalen ausgereiften Knochens erreichen, sondern mehr oder weniger nur kompakte mit Kalksalzen reichlich infiltrierte Züge von osteoidem oder fibrösem Gewebe darstellen, ein Befund, der mit dem Ergebnis des Röntgenbildes des Präparates übereinstimmt. Ein Vergleich des histologischen Befundes mit dem beigegebenen Röntgenbilde läßt diese Kalk- bezw. Knochenbildung erkennen.

Fernerhin zeigt das Mikroskop, daß die breite, derbe Bindegewebskapsel bereits an mehreren Stellen von der Neubildung durchwuchert ist. Schließlich finden sich umfangreiche Blutungen älteren und neueren Datums, sowie Nekrosen.

Nach dem histologischen Befunde wäre demnach die Geschwulst zu bezeichnen als ein Spindelzellensarkom mit Riesenzellen, daß seinen Ausgang vom Zungenbein genommen hat. Für diese Abstammung spricht namentlich das oben erwähnte Auftreten von osteoidem bezw. Knochengewebe, sowie der Riesenzellen an verschiedenen Stellen des Tumors.

Pathologisch-anatomisch gehört er zu den periostalen Sarkomen, die ihrer Malignität nach hinter den Rundzellen und Spindelzellensarkomen einzureihen sind. Dadurch unterscheidet er sich auch von der relativ harmlosen Epulis, der er seiner histologischen Struktur nach ja nahe steht.

Zur Frage der Differentialdiagnose zwischen Zungenbeintumoren und anderen Erkrankungen ähnlicher Lokalisation am Hals ist folgendes zu sagen:

Ist der Tumor klein oder erst in der Entwicklung begriffen, kommen eine große Zahl der verschiedensten und verschiedenartigsten Erkrankungen differentialdiagnostisch in Frage. Neben Lymphomen einfach hyperplastischer, chronisch entzündlicher und maligner Natur, solchen auf tuberkulöser und luetischer Grundlage, neben Lipomen, Fibromen und Atheromen, sind congenitale Cysten, Dermoidcysten und Schleimbeutelhygrome, versprengte Schilddrüsenkeime und aberrierte Schilddrüsen, die außen am Zungenbein seltener als an der Zungenbasis vorkommen, Chondrome, branchiogene Carcinome und Sarkome in Betracht zu ziehen.

Berücksichtigt man einerseits unter Beachtung der Anamnese und des übrigen Körperzustandes die Eigentümlichkeiten der einzelnen Affektionen: ihre Verschieblichkeit auf der Unterlage, ihre Consistenz, ihre Abgrenzung gegen die Umgebung, ihre Multiplizität oder ihr solitäres Auftreten, die Dauer ihres Bestehens, die Schnelligkeit ihres Wachstums, ferner die Wassermann'sche Reaktion und den Pirquet bezw. eine seiner Modifikationen, deren negatives Ergebnis allerdings nur verwertbar wäre, berücksichtigt man anderseits die innige Beziehung der Tumoren des Zungenbeins zu diesem, so wird man doch schon klinisch einen großen Teil von ihnen ausschalten können.

Immerhin bleiben gewöhnlich dennoch Schleimbeutelhygrome, branchiogene Carcinome, Sarkome, congenitale Cysten und aberrierte, nament-

lich echte, isolierte Schilddrüsen übrig, zwischen denen es ja die mannigfachsten Uebergänge gibt.

Und auch dann bestehen noch erhebliche diagnostische Schwierigkeiten, besonders wenn der Ductus thyreoglossus, zu dem ja viele von ihnen in mehr oder weniger inniger Beziehung stehen, durch den Zungenbeinkörper hindurchgeht, wie es manchmal geschieht.

So ist es denn auch nicht verwunderlich, wenn Claisse eine Zungenbeinstruma als eine Dermoidcyste, der Schwede Schilling eine solche als congenitale Cyste ansieht und in unserem Falle das sich entwickelnde Sarkom des Zungenbeins vom Ohrenarzt zunächst als Schleimbeutelhygrom angesprochen wird.

Die Unterscheidung wird dann letzten Endes die Probeexcision bezw. Exstirpation bringen.

Deshalb sollte man auf die Entfernung aller Tumoren — auch der kleinsten — bei denen es die Regeln der ärztlichen Wissenschaft gestatten, schon in ihren Anfangsstadien energisch dringen und sich nicht mit konservativen, abwartenden Maßnahmen begnügen, die zwar für den messerscheuen Patienten bequem und erwünscht sind und zu seiner Beruhigung beitragen, später aber vielleicht doch eine bei weitem größere und unangenehmere Operation erfordern, die unter Umständen dann noch zu spät kommt. Und die kleine Narbe dürfte keinen größeren Schönheitsfehler darstellen als der Tumor.

Ist der Tumor aber schon sehr groß, dann verschiebt sich das differentialdiagnostische Bild ganz erheblich.

Ohne Probeexcision wird sich öfter nicht unterscheiden lassen, ob eine Struma an abnormer Stelle bezw. auch entartete Struma oder ein maligner Tumor z. B. Sarkom vorliegt, zumal wenn bei dem einen regressive Vorgänge, bei dem anderen metaplastische stattgefunden haben.

Ebenso wird der Ausgangspunkt wohl nur vermutungsweise nach Lage, Entstehungsweise und näheren Beziehungen zur Umgebung angenommen werden können, ob die Glandula submaxillaris, die V-förmige Verschlußlinie der beiden Zungenbestandteile, oder der Ductus thyreoglossus und das Zungenbein oder versprengte Keime in der Haut.

So ist auch in unserem Falle die Diagnose auf Zungenbeinstruma gestellt worden, bis die Probeexcision und Operation sie richtigstellte.

Ueber Metastasierung in das Zungenbein ist nur ein Fall bekannt geworden, der von Peter mitgeteilt wurde. Und zwar fand man bei der Autopsie eines an Oesophaguscarcinom Gestorbenen außer Metastasen in anderen Organen auch einen Carcinomknoten im Zungenbeinkörper.

Vielleicht würden gerade bei sekundären Tumoren erheblich mehr Befunde am Zungenbein erhoben werden, wenn man dem Organ mehr Beachtung schenken wollte, als es bei seiner Kleinheit und Unwichtigkeit tatsächlich geschieht.

Alle Zungenbeintumoren machen zunächst gar keine Symptome, sie werden höchstens als lästige Schönheitsfehler empfunden. Mit zunehmendem Wachstum aber und Infiltration der Umgebung stellen sich Schluckbeschwerden, Husten, rauhes Atmen, Heiserkeit und schließlich Atemnot ein.

Therapeutisch erfordern alle Tumoren, namentlich natürlich die malignen, gründliche Entfernung.

Die Prognose wird ungünstig, — das gilt natürlich besonders für die malignen — sobald Larynx oder Pharynx mitergriffen sind. Die Entfernung des Zungenbeins ganz oder teilweise hat keine nachteiligen Folgen weder für die Nachbarorgane noch den Gesamtorganismus. Schlucken und Sprache werden wie vorher.

Zusammenfassend ist also zu bemerken:

Zungenbeinerkrankungen im allgemeinen sind sehr selten, am häufigsten noch Frakturen und Luxationen. Sie entstehen gewöhnlich

durch direkte Gewalt, bei iudicialem und suicidalem Erhängen durch indirekte. Betroffen sind fast ausschließlich die großen Hörner, sehr selten die kleinen und das Corpus.

An Symptomen sind vorhanden die einer Fraktur und Schluckbeschwerden, Schmerzen beim Bewegen der Zunge, eventuell Blutungen aus dem Munde.

Die Prognose ist gut. Auch fibröse Anheilung macht keine Beschwerden.

An zweiter Stelle kommen die entzündlichen Erkrankungen, der Häufigkeit nach zunächst Lues und Osteomyelitis, dann Tuberkulose (2 Fälle) und Aktinomykose (1 Fall).

Symptome: Schmerzen spontan, bei Berühren des Zungenbeins oder des sich bildenden Abscesses, ebenso bei Bewegungen der Zunge und beim Schlucken.

Therapie: Außer bei Lues Entfernung der Sequester und Ausräumung der erkrankten Teile. Dann schnelle und glatte Heilung. Keinerlei Beschwerden.

An letzter Stelle kommen die Tumoren: 3 Sarkome verschiedener Struktur, 2 Enchondrome, 1 Osteom, 1 maligner Tumor unbekannter Natur.

Symptome zunächst gar keine, dann Schluckbeschwerden, rauhes Atmen, Husten, Heiserkeit und später Dyspnoe.

Therapie: gründliche Entfernung.

Prognose nur eventuell günstig, wenn nicht Pharynx oder Larynx beteiligt sind.

Entfernung des Zungenbeins im ganzen oder teilweise bleibt ohne nachteilige Folgen.

Der größte Teil aller Erkrankungen betraf das rechte große Horn.

◆◆◆◆◆◆◆◆◆◆◆◆

Zum Schluß möchte ich nicht verfehlen, auch an dieser Stelle Herrn Prof. Tietze für die freundliche Zuweisung des Themas und Ueberlassung des Materials, sowie Herrn Prof. Winkler für die gütige Unterstützung bei der Abfassung der Arbeit zu danken. Ebenso bin ich Fräulein Lehmann für die liebenswürdige Anfertigung der Lichtbilder, des Röntgenphotogramms und der mikroskopischen Präparate zu Dank verpflichtet.

Literatur.

1. Bergmann: Bruns, Mikulicz: Handb. d. prakt. Chir. 2. Aufl. 1902/1903.
2. Broesicke: Lehrb. d. norm. Anatomie des menschl. Körpers. 1902.
3. Elliot: Syphilitic nodes of the hyoid bone. Ref. D. med. Wochenschr 1894.
4. Fick: Handb. d. Anatomie und Mechanik der Gelenke. Bd. 2. 1911.
5. Garreè, Küttner, Lexer: Handb. d. Chir. 5. umgearb. Aufl. 1921/23.
6. Halter: Ein Fall von Zungenbeinaktinomykose. Inaug.-Diss. Greifswald 1898.
7. Hazlehurst: Subluxation of the major cornu of the hyoid bone. (Bull. of the Johns Hopkins-Hospital 1912. Nov.) Ref.: Zentralblatt f. Chir. 1913. No. 17.
8. O. Hertwig: Lehrbuch der Entwicklungsgeschichte. 10 Aufl. 1915.
9. G. Herxheimer: Grundlagen der pathol. Anatomie 1921.
10. Kaufmann: Handbuch der Unfallmedizin. Bd. 1. 3. Aufl.
11. Lotsch: Ueber Osteomyelitis d. Zungenbeins. D. med. W. 1920. No. 38. S. 1049.
12. Luxembourg: Zur Kasuistik der Erkrankungen des Zungenbeins. D. Ztschr. f. Chir. Bd. 138. H. 1-2, S. 100.
13. Noble: Fracture necrosis of cornu of hyoid bone. (Annals of Surgery 1896, May) Ref.: Jahresber. f. Chir. II. Jahrg. (Bericht über 1896)
14. Platt: Fractures of the hyoid bone and of the laryngeal cartilages. (Med. chronicle 1899, Dez.) Ref.: Zentralbl. f. Chir. 1900. Nr. 11.
15. Real-Enzyklopädie der gesamten Heilkunde. Bd. 22 und 23.
16. Schmidtmann: Handb. d. gerichtl. Med. Bd. 2, 1907.
17. Spisharny: Ueber Geschwülste des Zungenbeins. D. med. W. 1892. Nr. 38.
18. Stetter: Primärer Zungenbeinabcess. Zentralbl. f. Chir. 1895. No. 29.
19. Ullmann: Exstirpation des Zungenbeins wegen Caries. Wien. med. Presse 1898. No. 23.
20. Winslow: Injuries and diseases of the hyoid bone. (Annals of Surgery 1907, April) Ref.: Zentralbl. f. Chir. 1907. Nr. 34.

    Ref.: aus Zentralbl. f. Lhryngologie und Rhinologie.
21. J. Brown: Ein Fall von Elefantiasis ossea des Kiefers und des Zungenbeins. (Med. chron. März 1890). Zentralbl. 1890/91.
22. C. B. Campbell: Fractura oss. hyoid. (Times and Register 27. 1. 94). Zentrabl. XI, 1894/95, S. 299.
23. H. J. Davis: Fractur des Zungenbeinkörpers. Zentralbl. 1911. S. 103.
24. Guthrie, Thomas: Radiogramm, einen epihyalen Knochen beim Menschen zeigend. Zentrallbl. 1918. S. 91.
25. Kahler: Ein Fall von akuter Periostitis. Wiener laryng. Gesellsch. 3. 2. 09. Zentralbl. 1909. S. 437.
26. Hajek: Luetische Erkrankung des Zungenbeins. (ebendort).
27. Laurens, Paul: Kalter praelaryng. Absc. (Societé de Laryng., d 'Otol. et de Rhin. de Paris 12. 2. 09.) Zentralbl. 1910. S. 491.
28. H. R. Ramsden: Fracture of the hyoid bone. Acute bulbar paralys. Recovery. Lancet 8. 2. 94. Zentralbl. XI 1894/95. S. 581.
29. A. L. Shermann: Fraktur des Zungenbeins. (Register and Times 19. 3. 92.) Zentralbl. 1892/93.
30. Vallas: Ueber mediane Osteotomie des Zungenbeins. (Revue de Chirurg. 10. 5. 1900). Zentralbl. 1901. S. 411.

Lebenslauf.

Ich, Hans Stefan Schlachetzki, preußischer Staatsangehöriger, katholischen Glaubens bin am 20. 7. 98 zu Neumark, Kr. Stuhm, Westpr. als Sohn des Lehrers Karl Schlachetzki geboren.

Ich besuchte 3 Jahre die Volksschule zu Bromberg-Schleusenau, 1 Jahr die Seminarübungsschule zu Bromberg-Prinzental und vom Jahre 1909 ab das Friedrichsgymnasium zu Bromberg.

Ich verließ diese Anstalt am 17. 11. 16 mit dem Zeugnis für Oberprima, um in das Heer einzutreten. Dem Heere gehörte ich bis zum 1. 7. 19 an.

Am 13. 6. 19 erhielt ich auf Grund des Ministerialerlasses vom 9. 2. 19 das Zeugnis der Reife und studierte nun vom 27. 9. 19 — 15. 2. 23 an der Schlesischen Friedrich Wilhelms-Universität zu Breslau Medizin. Die ärztliche Vorprüfung bestand ich am 2. 2. 21, das ärztliche Staatsexamen am 5. 7. 23.

Das praktische Jahr leistete ich vom 1. 8. 23 an ab und zwar: 4 Monate an der Frauenabteilung des Allerheiligenhospitals zu Breslau, 5 Monate an der Universitätskinderklinik zu Breslau, 3 Monate an der chirurgischen Abteilung des Allerheiligenhospitals zu Breslau. Am 1. 8. 24 erhielt ich die Approbation und war dann als Volontärarzt tätig: 4 Monate an der chirurgischen und ebensolang an der Inneren Abteilung des letztgenannten Krankenhauses.